Ueber die Anfänge

der Absonderungswege in den Speicheldrüsen und im Pankreas.

Inaugural-Dissertation

der

Hohen medizinischen Fakultät

der Universität Rostock

zur

Erlangung der Doktorwürde

vorgelegt

von

Sigfried Laserstein,
prakt. Arzt.

Bonn
Universitäts-Buchdruckerei von Carl Georgi
1893.

Digitized by the Internet Archive
in 2026

https://archive.org/details/IA41553619_0217

I. Frühere Untersuchungen.

Langerhans (1) ist der erste gewesen, welcher durch das bereits an der Leber bewährte Einspritzungsverfahren die Sekretwege der Bauchspeicheldrüse in ihrem ganzen Verlaufe zu erforschen versucht hat. Indem er mit gleichmässigem, nicht zu starkem Drucke Berlinerblau-Glycerin in den Ausführungsgang injicirte, fand er, dass vom Lumen der Drüsenalveolen feinste Kanälchen radiärwärts abgegeben werden, die merkwürdigerweise „ein wenig von der Membrana propria entfernt mit birnförmigen Verdickungen endigen." Es war hier nicht wie bei der Leber ein Maschenwerk, dass die Zellen gleichsam umspann, sondern ein blindendigendes Hohlraumsystem. Mit diesen Gängen bringt Langerhans die von ihm entdeckten „centroacinären" Zellen in engen Zusammenhang, von denen er annimmt, dass sie jene begrenzen.

Weitere in ähnlicher Richtung gehende Untersuchungen verdanken wir Pflüger (2) und dessen Schüler Ewald. Ersterer theilte mit, dass nach Langerhans' Injektionspräparaten in die Speicheldrüsen des Hundes die Parenchymzellen, ähnlich wie die der Leber, von feinen Kanälchen umgeben seien, die direkt mit den Centralkanälen communiciren und neben der

Membrana propria verlaufen. Die glänzenden Striche, welche man an nicht injicirten Präparaten zwischen den Speichelzellen verlaufen sieht, sollen wesentlich und hauptsächlich durch dieses System feinster Sekretionsröhrchen bedingt sein. Von diesen meint Pflüger, dass sie vielleicht direkte Ausführungsgänge der einzelnen Speichelzellen seien, indem sie nichts als eine Fortsetzung der Zellmembran, nicht aber wie bei der Leber nur von den Parenchymzellen eingefasste Kanäle darstellen.

Ewald (3) führt dieselbe Ansicht in seiner im Jahre 1870 erschienenen Dissertationsarbeit genauer aus. Er giebt ausdrücklich an, dass man von den Hauptgängen der Alveolen aus die Injektionsmasse zwischen den Epithelien, ferner zwischen diesen und der Membrana propria verlaufen und an Stelle des hellen doppelt contourirten Spaltes sehen kann, den man an nicht injicirten Drüsen zwischen den Epithelien beobachtet. Er bemerkt besonders, dass die Epithelzellen nicht mantelartig von der Injektionsmasse eingehüllt werden, sondern, dass es sich um ein wahres Röhrensystem handelt. An die Stelle des von ihm bereits als bedenklich erachteten Injektionsverfahrens suchte er in weiteren Versuchen die „physiologische Injektion" zu setzen. Allein weder das an Nieren und Leber so bewährt gefundene indigschwefelsaure Natron, noch Carmin, noch Rhodankalium hatten Erfolg.

Im Jahre 1869 hatte auch schon Saviotti (4), mit dessen Bildern, wie der Verfasser angiebt, die von Giannuzzi (5) gewonnenen übereinstimmen, am Pankreas sowohl blindendigende mit Anschwellungen versehene Kanälchen (wie Langerhans) gesehen als auch maschenförmig in einander übergehende (wie Pflüger und Ewald), so dass die radiär verlaufenden durch dicht unter der Membrana propria längs der Zellenränder hinziehende Kanäle schlingenförmig verbunden waren. In Bezug auf das Caliber sind die gewöhnlich sehr reichen Verästelungen nicht verschieden von einander. Die Mundspeicheldrüsen bearbeitete der Verfasser mit negativem Erfolge, nur bei der Parotis des Hundes konnte er den von Langerhans zuerst beschriebenen Modus des Verlaufes darstellen, nie dagegen ein Maschenwerk nachweisen.

Zu abweichenden Ergebnissen gelangte kurz darnach Boll (6). Er nahm Injektionen vor an der Parotis, Submaxillaris, Lacry-

malis und Pankreas. Am bequemsten fand er die Parotis des Schafes, doch im Wesentlichen in allen Drüsen die gleichen Verhältnisse. Er beschreibt ein zwischen den einzelnen Epithelzellen sich verästelndes äusserst feines und mehrfach communicirendes Netz von Hohlräumen, die jedoch nicht, wie nach Giannuzzis anfänglicher Annahme, spaltförmig, sondern auf dem Querschnitt meist regelmässig drehrund sind. Die Verästelung soll so reichlich sein, dass jede Drüsenzelle von mehreren dieser feinen Gänge umsponnen wird. Sie dringen sogar zwischen die Zellen und Membrana propria ein. Es besteht somit seiner Meinung nach „ein reiches Netz feinster Kanälchen", in dessen Maschen die Drüsenzellen liegen. „Ob der Anfang der ausführenden, zwischen den Epithelien ausgesparten Gänge stets ein echtes ganz geschlossenes Netz bildet, oder ob diesem Netz auch blindgeschlossene Anfänge ansitzen, oder ob endlich die Netzform und Anastomosenbildung minimal ist, und meist nur blinde Anhänge vorhanden sind, ist nicht immer sicher zu entscheiden."

Eine Membran haben die feinsten Gänge nicht. Anhangsweise erwähnt Boll seine Uebereinstimmung mit Saviotti, dessen Fig. 1 u. 2 ein Bild unübertrefflicher Treue von diesen überraschenden Verhältnissen gebe.

Latschenberger (7) beobachtete am Pankreas sowohl netzförmige als auch blindendigende Gänge. Allein diese feinen Gänge der Injektionsmasse schienen ihm nur Querschnitte von Flächen zu sein und waren nie drehrund, wie Boll behauptete. „Sie verschwanden beim Verstellen des Mikroskopes nicht so plötzlich, wie das Bild eines so feinen Ganges verschwinden würde, sondern erst, wenn die Schraube etwas weiter bewegt wurde".

Zu einem im Wesentlichen negativen Resultate gelangte v. Ebner (8), welcher Pankreas, Submaxillaris und Parotis injicirte. Vor allem hebt er hervor, dass Berlinerblau-Injektionen eine endgiltige Entscheidung über die Existenz von Speichelwegen nicht zu bringen im Stande sind. Folgendes „Schema", zu dem er auf Grund seiner Injektionen und anderweitiger Studien für das Pankreas gelangte, schien ihm am meisten mit den Thatsachen in Einklang zu stehen. „Das einerseits von der Umhüllung der Alveolen, andrerseits von den centroacinären Zellen ausgehende Netz schliesst eine Menge von kleinen Hohlräumen ein, welche sowohl

unter sich als auch mit dem Lumen der Ausführungsgänge durch die zwischen den letzten centroacinären Zellen befindlichen Zwischenräume in Verbindung stehen. In diesen Hohlräumen befinden sich nun die Drüsenzellen, welche stellenweise den Netzbalken ziemlich fest anhaften. Das von den Zellen abgesonderte Drüsensekret ist überall zwischen der Oberfläche der Drüsenfläche und den Netzbalken verbreitet, und die Anfänge der Speichelgänge haben mithin keine selbstständige Form, sondern stellen ein unregelmässiges Lückenwerk dar, das einerseits von den Drüsenzellen, anderseits von den Balken des Netzwerkes begrenzt ist."

Die Injektion der Submaxillardrüse des Hundes führte bei v. Ebner nie zur Darstellung eines regelmässigen Netzes, oft drang die Injektionsmasse nur bis zur centralen Lichtung der Alveolen, bei stärkerem Drucke auch oft zwischen die Zellen. Zuweilen drang sie bis unter die Membrana propria an der Stelle der Halbmonde. Der Farbstoff dringt übrigens auch leicht durch die Wände der Speichelröhren. Auch in der Kaninchensubmaxillaris werden keine regelmässigen Netze gefüllt. Sehr leicht entstehen hier Extravasate. In der Parotis des Meerschweinchens ergaben sich selten schöne Netzzeichnungen. Die Balken des Netzes entsprachen theils den Zellkontouren, theils gingen sie über diese hinweg. Meist drang die Masse nur in den Binnenraum ein und drängte die Zellen bei Seite.

„Man muss noch immer, sagt v. Ebner, die Möglichkoit zugeben, dass bei den Mundspeicheldrüsen dies centrale Lumen der einzige Raum ist, in welchen normaler Weise das Sekret der Drüsenzellen direkt gelangt. Alle durch Injektion zwischen den Zellen dargestellten Wege könnten künstlich gebahnt sein." Allein wahrscheinlich ist das nicht, vielmehr spricht vieles dafür, dass die Dinge sich hier, besonders in der Parotis, ähnlich verhalten wie beim Pankreas. Aber auch für die Schleimdrüsen hält v. Ebner es nicht für undenkbar, dass das Sekret zwischen den Zellen abfliesst und erst von da in die Binnenräume gelangt. Dafür spreche besonders der Umstand, dass es hier Zellen giebt (die des Halbmondes nämlich), die mit dem Lumen gar nicht direkt in Berührung stehen.

Man sieht aus dieser Darstellung, wie recht Heidenhain (9) hatte, wenn er sich gegen die durch Injektion angeblich dar-

gestellten feinsten Sekretionswege durchaus ablehnend verhielt. „Ebenso, sagt er, muss ich mich gegen die Existenz besonderer Speichelcapillaren zwischen den Drüsenzellen erklären, d. h. feiner präformirter Röhrchen, welche, ein die secernirenden Zellen umspinnendes Netz bildend, die ersten Wege des Sekrets darstellen sollen, die Flüssigkeit in das Lumen der Acini abführend.“ Er hält dieselben nur für künstlich durch den Injektionsdruck gebahnte Wege. Einen Beweis dafür erblickte er auch in eigens angestellten Stauungsversuchen. Nachdem er nämlich Drüsen bei zugebundenem Ausführungsgange hatte secerniren lassen, bis sie durch das Sekret stark ausgedehnt waren, konnte er doch durch nachfolgende Injektion keine Capillaren füllen. Die künstliche Injektion mit Berliner Blau war nicht leichter als sonst und gab nur dieselben wechselvollen Trugbilder.

In ein neues Stadium ist die Frage nach dem Vorhandensein von Speichelcapillaren durch die Anwendung der Golgischen Färbemethode getreten. Aehnlich und noch mehr wie bei der „physiologischen Injektion“ ist eine Täuschung durch künstliche Wege ausgeschlossen, wenn es gelingt die Sekretionsbahnen zu färben. Bekanntlich ist dies durch Benutzung der genannten, am Centralnervensystem und den Sinnesorganen so bewährt erfundenen Methode möglich.

Ramón y Cajal (10), der die Methode vereinfacht hat, gelang es, die Sekretwege bis in ihre feinsten Endigungen an der Submaxillaris der Ratte darzustellen, und äusserst klare und unzweideutige Bilder hat Retzius (11), der unabhängig von jenem sich derselben Methode bediente, erhalten und mitgetheilt. Bevor noch Retzius' Arbeit erschien und unbekannt mit den Cajalschen Beobachtungen, hatte auch ich schon auf Herrn Prof. Langendorffs Veranlassung im Königsberger physiologischen Institut dieselbe Methode seit etwa $1^1/_4$ Jahr an Speicheldrüsen geübt und an der Kaninchenparotis sehr gute Resultate erhalten. Aus äusseren Gründen musste die Arbeit im Frühjahr 1892 abgebrochen werden, und auch die Veröffentlichung unterblieb, weil sie im Wesentlichen nur das bestätigen konnte, was Retzius gefunden

und in vortrefflichen Abbildungen dargestellt hatte, wie denn auch Retzius mit Cajal sich in völliger Uebereinstimmung befindet. Der Gedanke der Uebertragung dieser Methode auf die Speicheldrüsen ging bei uns von Untersuchungen der Froschleber aus, wo Herr Prof. Langendorff nach Böhm und Oppel die Gallencapillaren in wundervoller Weise zur Ansicht gebracht hatte. — Im hiesigen Institut des Herrn Prof. L. habe ich nun auf seine Anregung und unter seiner Leitung die Arbeit wieder aufgenommen und dahin erweitert, dass ich die Methode auch auf thätige Drüsen anwandte. Ohne zunächst auf die Befunde meiner Vorgänger näher einzugehen, da wir, wie gesagt, alle im Wesentlichen übereinstimmen, gehe ich zur Schilderung der meinigen über und theile zugleich das von mir mit fast regelmässigem Erfolge benutzte Verfahren mit.

II. Methode.

Zunächst fixirte ich ein $^1/_2$ bis ca. 1 cm im Durchmesser haltendes Stück der sehr vorsichtig, ohne Quetschung freigelegten Drüse des frisch getödteten Thieres mittelst des bekannten Cajalschen Gemisches von 1 % Osmiumsäure und 3 % Kalium-Bichromatlösung, welche im Verhältniss 1 : 4 zu einander standen, 3 Tage lang im Brütofen bei 30—33° C. Hierauf kam das Präparat nach kurzer Abspülung in destillirtem Wasser oder gebrauchter Silberlösung in eine $^3/_4$ % Arg. nitric.-Lösung, der (nach Cajal) zweckmässig etwas Ameisensäure zugesetzt wird. Wenn die mehrmals abgegossene und wieder ersetzte Lösung ganz klar blieb und keine Niederschläge mehr zeigte, wurden die Präparate mit ihr zwei Tage lang bei wiederholtem Wechsel in Zimmertemperatur stehen gelassen. Wichtig erschien es mir, die Präparate von dem Beginn der Behandlung an vor dem Lichtzutritt zu schützen. Nach der Silberbehandlung folgte leichte Abspülung in destillirtem Wasser und, falls an Grobschnitten noch keine Injektionsbilder oder noch nicht genügende zu finden waren, Wiederholung des Turnus, also zunächst wieder Chromosmium- und dann Silberbehandlung. Dies Verfahren wurde so oft wiederholt, bis der Erfolg eingetreten war, was meistens freilich schon

nach der zweiten Silberbehandlung der Fall war. Dann härtete ich das Präparat ca. 1—1½ Stunde in Alkohol. Das Schneiden desselben nahm ich entweder in Klemmleber oder in Paraffineinbettung vor, wobei dann ½ stündige Xylol- und höchstens 1 stündige Paraffinbehandlung bei 50° C. angewendet wurde. Die Einbettung muss mit grosser Vorsicht geschehen, da sie sonst leicht zum Untergang der Färbung führt. Die Dicke der Schnitte betrug im Allgemeinen 10—25 $\mu\mu$. Nach der Befreiung der Präparate vom Paraffin mittelst Xylol oder Toluol geschah die Untersuchung in Kreosot. Zur längeren Aufbewahrung erfolgte ihre Einschliessung in dickflüssigen Terpentinbalsam; am besten wird das Deckglas auf kleine Wachsfüsschen gelegt, um den Druck desselben auf das Präparat aufzuheben. Aus diesem Grunde haben wir auch mit Erfolg das Präparat auf dem Deckglas in Balsam eingeschlossen und nach dem Trockenwerden desselben das Gläschen auf einem passend ausgeschnittenen Objektträger (aus Glas oder Hartgummi) befestigt. Beide Aufbewahrungsarten haben uns einen Theil der Schnitte durch 1—1½ Jahre ziemlich gut erhalten, und es scheint, als wenn dies auch noch länger der Fall sein dürfte. Die Präparate gewinnen sogar mit der Zeit dadurch, dass die Kerne deutlicher werden. Die noch nicht einzubettenden Präparate lässt man am besten in dem alsdann zeitweise zu wechselnden Chrom-Osmiumgemisch liegen. Doch pflegt sich nach ca. 2—3 Wochen schon das Gewebe mit schwarzen Körnchen zu erfüllen, wodurch die Bilder unklar werden. Neben den Speichelcapillaren färben sich öfters die reichen ganglienzellenhaltigen nervösen Geflechte der Drüsen (besonders auch im Pankreas). Noch häufiger aber sind entweder nur allein die Speichcapillaren oder allein die Nerven gefärbt. Schliesslich will ich noch erwähnen, dass es bei Darstellung der Sekretwege nicht darauf anzukommen scheint, ob das Drüsenstück einem sehr jungen oder älteren Thiere entnommen ist. Es ist mir im letzten Falle das Präparat regelmässig besser gelungen als bei neugeborenen Thieren, die hinwiederum für die nervösen Centralorgane nachgewiesener Maassen bessere Bilder liefern.

III. Darstellung der Befunde.

1. Parotis.

Ich habe die Parotis als Typus der serösen oder Eiweissdrüsen ohne Berücksichtigung des funktionellen Zustandes am Kaninchen untersucht. Hier enthüllt die Anwendung des Färbeverfahrens ein ungeahnt reiches Bild der Absonderungsbahnen. Am besten vergleicht man dasselbe mit den Aesten, Zweigen und Zweiglein eines entlaubten Baumes. Die schwarzen oder braunen Stränge, welche man auf den ersten Blick von dem schmutziggelben Grunde des Drüsengewebes sich abheben sieht, gehen hier von solchen feinsten Durchmessers, ca. 2—3 μ, in immer breitere über und haben eine ganz bestimmte, regelmässige Anordnung zum Acinus. Die breitesten sind an geeigneten Präparaten deutlich von einer einfachen Schicht Cylinderepithels begrenzt, das nach den feineren Gängen zu allmählich niedriger wird und endlich überhaupt nicht mehr zu erkennen ist. An den Epithelzellen der grösseren Gänge ist oft die stäbchenartige Zerklüftung der äusseren Protoplasmazone noch deutlich erhalten, so dass nicht der geringste Zweifel darüber bestehen darf, dass wir es hier mit Speichelröhren und deren gröberen, feinen und feinsten Verzweigungen zu thun haben. Eine hübsche Uebersicht bietet die bei mässiger Vergrösserung mittelst des Zeichenprismas dargestellte Fig. 1. Fig. 2 zeigt eine „Speichelröhre“ im Querschnitt mit unvollkommener Füllung im Lumen. Der in Fig. 2 und 3 von dem Epithelrohr zu den Acini abgehende Ast dürfte mit Recht als „Schaltstück“ zu bezeichnen sein. An diese schliessen sich die den Binnenräumen der Alveolen entsprechenden „Endstücke“ früherer Autoren an, und von diesen gehen andere, sich wieder verjüngende capillare Aestchen in das Alveolarepithel hinein. Besser als jede Beschreibung dürften die mitgetheilten Abbildungen deren Verhalten erläutern. Nur darauf sei noch hingewiesen, dass die feinere Verzweigung häufig knopfartige gestielte Stümpfchen seitlich abzweigt, und dass die letzten Endästchen meist mit ganz kleinen Verdickungen endigen. Wie weit es sich hier um präexistirende Gebilde oder um künstliche Erzeugnisse der Methode handelt, ist nicht zu entscheiden. Eben so wenig lässt sich mit Bestimmtheit sagen, ob die von uns gekennzeichneten Gebilde die Sekretwege in

ihrer vollständigen Ausdehnung darstellen, ob nicht noch mehr Seitenäste, Anastomosen etc. vorhanden sind. Es ist dies allerdings kaum wahrscheinlich wegen der grossen Uebereinstimmung der Verzweigung an allen Stellen, wo die Gänge sich überhaupt gefärbt haben.

Endlich lässt sich nur schwer entscheiden, ob die Endästchen in die Zellen des Drüsenepithels hineingehen, oder ob sie ihnen nur aufliegen, etwa wie die Finger einem in der Hand gehaltenen Apfel. Mit Herrn Prof. Langendorff bin ich der Ansicht, dass die Endästchen nicht nur zwischen den Epithelien verlaufen, sondern dass sie in den Zellleib hineingehen, da die Gänge bis in die unmittelbarste Nähe des Zellkerns und bis in dessen Niveau sich verfolgen lassen. Diese Auffassung hat auch Retzius als wahrscheinlich angenommen. Einer sicheren Feststellung steht der Umstand hindernd entgegen, dass es unmöglich ist, die Schnitte mit den üblichen Färbemethoden zu behandeln, weil dabei die Capillarfärbung verloren geht. Eine Fixation der Färbung durch Ueberführung des Silbersalzes in das Goldsalz ist mir nicht gelungen und das von Kallius (12) angegebene Verfahren, welches allerdings dauernde Fixationen giebt, habe ich nicht angewendet.

Wenn man übrigens bedenkt, dass bei den wirbellosen Thieren dieses Verhalten direkt nachgewiesen ist, wie an den Speicheldrüsen der Blatta orientalis direkt demonstrabel ist, dass ferner v. Kupffer auch für die feinsten Gallenröhrchen höherer Thiere intracelluläre Endigungen beschrieben hat, wird ein ähnliches Verhalten der Speichelröhrchen sehr wahrscheinlich.

Die Sekretgänge der Kaninchenparotis endigen blind, was Ramón y Cayal und Retzius mit Recht an den von ihnen untersuchten Drüsen hervorheben. Die Endigungen anastomosiren nicht unter einander, wie man es an den Gallenkapillaren der Leber beschrieben hat; auch hier scheint mir allerdings nach meinen und Retzius Beobachtungen an Golgi-Präparaten die Anastomosenbildung eine viel geringere zu sein, als man früher allgemein angenommen hat, ja in den Endästchen geradezu überhaupt nicht vorzukommen, dagegen in den weiter folgenden ähnlich zu sein wie wir es beim Pankreas beschreiben werden. Sind somit die Sekretionswege der Parotis treffend einem Baumstamme zu vergleichen, der sich in Aeste und Aestchen theilt, so endigen die Nerven, wie

ich öfter bei anderen Drüsen zu beobachten Gelegenheit fand, in einem die Acini reichlich umspinnenden Netzwerke.

Fig. 5 u. 6 zeigen das Bild einer in Folge dreistündiger Sympathicusreizung sekretorisch veränderten Hundeparotis. Im Grossen und Ganzen ist es dasselbe Bild wie bei der ruhenden Drüse. Besondere auf den Thätigkeitszustand zu beziehende Abweichungen vom gewöhnlichen Bilde habe ich nicht beobachtet.

2. Pankreas.

Eine gewisse Aehnlichkeit mit der Parotis zeigt in Bezug auf den Verlauf der Sekretionswege das Pankreas (s. Fig. 7—9). Dieselben erscheinen indess hier in den feinsten Aestchen etwas breiter, in den folgenden schmäler, so dass der Gesammteindruck ein mehr eintöniger wird. Ausserdem ist die geringere Zahl breiterer Gänge sehr auffallend. Man trifft oft ganze grosse Läppchen von Gängen gleichen Kalibers durchzogen, unter denen kein einziger dicker Sammelstamm sich findet. Der Verlauf der Aeste ist gerader als bei der Parotis; die Biegungen eckiger, weniger geschweift. Die Theilung der Aeste ist wiederum eine dichotomische. Ferner habe ich häufig im Gegensatz zur Parotis Anastomosenbildung der Sammeläste beobachtet, nie aber waren solche zwischen den Endästen, die auch hier stets blind endigten, vorhanden. Diese Beobachtungen beziehen sich auf Katze und Frosch. Bei letzterem ist besonders auffallend das Verhalten der Gänge zur Zelle, was an den Katzenpräparaten nie so deutlich zu sehen gewesen ist, wahrscheinlich aber auch hier besteht. Es verlaufen die Sekretcapillaren nämlich nur innerhalb des körnigen, nicht aber im homogenen Gebiete der Zellen. Offenbar hängt dies auffallende Verhalten mit den funktionellen Aufgaben der beiden Zellsubstanzen zusammen. Nach den Untersuchungen von Heidenhain, sowie von Kühne und Lea darf darüber kein Zweifel bestehen, dass das Sekretionsmaterial in der körnigen Zone sich anhäuft und von hier aus zur Ausscheidung gelangt, dass die homogene oder streifige Zone der Zellen dagegen die Aufgabe hat, das bei der Absonderung verbrauchte Material zu regeneriren. Die Funktion der körnigen

Zone wäre demnach mehr als eine excretorische, die der homogenen als eine sekretorische zu bezeichnen. Es scheint mir nun wichtig zu sein, dass nur der excretorisch wirksame Theil des Epithels Sekretionsröhrchen erhält, während der übrige, der sie nicht braucht, frei davon bleibt. Natürlich beziehen sich diese Angaben nur auf den in meinen Präparaten gerade vorhanden gewesenen Funktionszustand der Thiere. Es ist nicht unwahrscheinlich, dass bei stärkerer Sekretion und bei der dadurch bedingten Verkleinerung der Körnchenzone die feinen Sekretbahnen bis in die streifige Zone hineinreichen werden. Ob beim Pankreas die Sekretionskapillaren in die Zellen selbst eintreten oder nicht, lässt sich fast sicher in der ersten Richtung entscheiden. Man sieht nämlich hin und wieder helle Strassen in der körnigen Zone von derselben Breite und Anordnung wie die gefärbten; und diesen Gängen entspricht eine bestimmte Anordnung der Zellkörnchen, so dass man annehmem muss, dass die Gänge die Zellsubstanz wirklich durchsetzen, nicht nur oberflächlich ihr aufliegen[1]).

3. Submaxillardrüse.

Ganz verschieden von den bisher beschriebenen sind die Bilder, welche man von den Schleimspeicheldrüsen erhält. Das Eigenthümliche besteht, wie schon Retzius geschildert hat, darin, dass ausnahmslos nur die Gianuzzischen Halbmonde, nie die Schleimzellen mit Sekretionscapillaren versorgt werden. Ein Blick auf die Figg. 10—13 zeigt uns, dass bei Katze und Hund in ganz gleicher Weise von einem dickeren interacinär verlaufenden Hauptaste, feinere Seitenäste abgehen, die den schleimzellenhaltigen Antheil der Acini schlank durchziehen, um erst in dem die protoplasmareichen Zellen enthaltenden Halbmond sich in zwei oder mehr Aestchen zu theilen, die sich ihrerseits wieder theilen oder oft nur stumpfartige Auswüchse zeigen. Auffallend sind hier die vielen von Retzius als „tropfenförmig“ beschriebenen Auflagerungen, die wahrscheinlich ebenfalls als Abzweigungen aufzufassen sind und zwar wohl wieder als intracelluläre, was hier noch schwieriger zu entscheiden ist als in den vorhergenannten

1) Von Herrn Dr. Reinke an meinen Präparaten beobachtet.

Drüsen, weil die Zellgrenzen noch undeutlicher und die Zellen noch kleiner sind. Retzius äussert sich in dieser Beziehung dahin, dass nach seiner Meinung die Endäste zwischen den Zellen liegen, aber ihre seitlichen Anhänge in die Substanz derselben hineingehen, eine Auffassung, die im Ganzen auch für die Eiweissdrüsen zutreffend sein dürfte. Was die Darstellung der Sekretionswege in den Schleimspeicheldrüsen im Allgemeinen betrifft, so scheint sie schwerer als bei den andern Speicheldrüsen zu sein. Besondere Unterschiede der Schleimspeicheldrüsen in Bezug auf die Abflusswege ihres Sekretes an der Submaxillaris und Orbitalis des Hundes habe ich nicht beobachtet, ebenso wenig wie ich bemerkenswerthe Unterschiede der Hunde- und Katzensubmaxillaris constatiren konnte.

IV. Folgerungen und weitere Beobachtungen.

Die lange unentschieden gebliebene Frage nach dem Vorhandensein von Speichelcapillaren ist durch die nunmehr vorliegenden Beobachtungen erledigt. Es hat sich herausgestellt, dass die secernirenden Epithelzellen der Eiweissdrüsen und der Bauchspeicheldrüse durch feine, an ihrem Ende oft verzweigte Sekretwege mit den Binnenräumen der Alveolen in Verbindung stehen. Mit grosser Wahrscheinlichkeit lässt sich annehmen, dass diese letzten Absonderungswege nicht allein an die Zellen herantreten, sondern auch in sie hineingehen und wahrscheinlich in kleinsten Hohlräumen der Zelle ihren Anfang nehmen. Ob es sich dabei um geschlossene, von Membranen begrenzte Röhrchen handelt oder nur um ein Kanalsystem, das überall nur vom Zellprotoplasma begrenzt wird, ist gegenwärtig nicht festzustellen.

Ein besonderes Interesse knüpft sich an die Sekretionscapillaren der Schleimdrüsen, und sie sind es auch gewesen, denen meine weiteren Beobachtungen gewidmet worden sind. Wir haben gesehen, dass hier nur die sogenannten Randzellenkomplexe Sekretionscapillaren besitzen, dass die Schleimzellen dagegen dieser ermangeln. Es erhob sich hier zunächst die Frage, ob dabei nicht nur eine Unzulänglichkeit der Methode vorliegt, ob nicht vielleicht auch die Schleimzellen Capillaren besitzen, die nur desshalb in der ruhenden Drüse nicht zum Vorschein gelangen, weil die durch Mucigen anschwellenden Zellen die zarten zwischen ihnen mög-

licherweise vorhandenen Wege verschliessen. Diese Frage war zu entscheiden durch Beobachtungen an stark absondernden Drüsen, bei denen die Schleimzellen durch Entleerung ihres Inhaltes sich verkleinern und deshalb vorhandene Intercellularwege nicht mehr versperren würden,

Wir benutzten zur Entscheidung dieser Frage zwei Hunde, bei denen wir durch Pilocarpinvergiftung eine mehrstündige, sehr reichliche Speichelabsonderung anregten. Die Drüsen befanden sich nach Beendigung des Versuches in starker, doch nicht stärkster sekretorischer Veränderung. Schnitte durch die in Chromosmium-Gemischen fixirten und mit Alkohol gehärteten Organe zeigten die verkleinerten Schleimzellen schleimarm, protoplasmareich, die Kerne rund und der Zellenmitte genähert. Aber trotzdem die Zellen soviel von ihrem schleimigen Inhalt entleert hatten, ergab die Golgi-Behandlung keine wesentlich anderen Bilder als an der ruhenden Drüse. Die „Endstücke" der Speichelcanäle verliefen auch hier ohne Aeste, so lange sie von Schleimzellen begrenzt waren und lösten sich am Randzellenkomplex in feinere Zweige auf. Nur fiel mir als abweichend von dem Verhalten an ruhenden Drüsen die Spärlichkeit der Verzweigungen auf; nur an wenigen Stellen zeigten sich mehrfache Verästelungen, in diesem Falle waren die Randzellenkomplexe auch grösser. (Siehe Fig. 14 u. 15.) Es steht diese Spärlichkeit und Schlankheit der Endcapillaren im Missverhältniss zur Grösse des Binnenraumes der Alveolen, der wie an den von Heidenhain und Lavdowsky gegebenen Bildern so auch in meinen Präparaten im Verhältniss zu denen der ruhenden Drüse vergrössert erscheint.

Dieser Befund erhärtet also die Thatsache, dass nur die Halbmonde der Schleimdrüsen mit Capillaren versehen sind. Physiologisch ist dieselbe wohl verständlich; denn da die Schleimzellen dem Binnenraum des Alveolus sämmtlich anliegen, hindert sie nichts ihr Sekret in diesen direkt zu ergiessen. Besonderer Sekretionscapillaren bedürfen sie nicht. Ja es könnte sogar scheinen, als ob sie solche gar nicht brauchen könnten, da die Fortbewegung des schleimigen colloiden Sekretes durch so enge Strassen ausserordentlich schwierig, wo nicht unmöglich sein dürfte.

Andrerseits scheint mir das Vorhandensein von Speichelcapillaren in den Halbmonden mit aller Entschiedenheit für die activ sekretorische Bedeutung dieser Gebilde zu sprechen, eine An-

sicht, die ja schon mehrfach Vertretung gefunden und der sich auch Retzius auf Grund seiner neueren Befunde angeschlossen hat. Jedenfalls ist der Befund weder mit der von Heidenhain vertretenen Auffassung zu vereinigen, dass die Randzellenkomplexe nur ein Ersatzmaterial für die dem Untergang gewidmeten Schleimzellen repräsentiren, noch mit den Ansichten seiner Gegner, denen zu Folge die Halbmonde entweder nur vom Lumen abgedrängte, unthätige und daher protoplasmareiche Schleimzellen darstellen, oder aus den der Alveolengrenze zugedrängten protoplasmahaltigen Theilen der Schleimzellen bestehen sollen. Wenn nun die letzteren zweifellos den schleimigen Bestandtheil des Sekretes produciren, die Halbmonde aber auch sekretorisch thätig sind, so liegt die Annahme sehr nahe, dass diesen die Aufgabe zufällt, das im Sekret befindliche Wasser und die salzigen Bestandtheile desselben zu liefern. Wir würden es also bei allen Schleimspeicheldrüsen, soweit sie Halbmonde besitzen, gewissermaassen mit zweierlei sekretorischen Elementen zu thun haben, den Schleim absondernden und den Wasser und krystalloide Stoffe secernirenden, und es wäre somit zwischen Halbmonden und Schleimzellen ein ähnliches Verhältniss vorhanden, wie in der Niere zwischen den Epithelien der gewundenen Kanälchen und dem die Glomeruli bekleidenden Epithel, von dem die ersteren Harnstoff und ähnliche Körper, die letzteren aber Wasser und Salze abscheiden.

In gutem Einklang mit dieser Annahme stände die Lehre Heidenhains von der Existenz von zweierlei Absonderungsnerven, von solchen, unter deren Herrschaft die Absonderung des Schleimes steht, und von anderen, unter deren Einwirkung Wasser und Salze producirt werden. Den verschiedenen Nervenfasern würden verschiedene Angriffspunkte entsprechen, den trophischen die Schleimzellen, den sekretorischen die Randzellenkomplexe.

Gegen ähnliche von anderer Seite geäusserte Anschauungen hat schon früher Heidenhain den Einwand gemacht, dass die Glandula sublingualis trotz der in ihr quantitativ überwiegenden Halbmonde ein wasserarmes Sekret liefere. Mir scheint aber diese Thatsache nicht schwerer erklärbar als die, dass dieselbe Drüse trotz ihrer Armuth an Schleimzellen ein so schleimreiches Sekret liefert. Man braucht, um diese anscheinenden Widersprüche zu erklären, nur die Annahme zu machen, dass in dieser Drüse die reichlich vorhandenen Protoplasmazellen nur theil-

weise oder nur spärlich sich an der Absonderung betheiligen, während die verhältnissmässig spärlichen Schleimzellen sämmtlich in starker Thätigkeit sich befinden oder, was dasselbe ist, dass diese Drüse wesentlich unter dem Einflusse ihrer trophischen, nicht aber ihrer sekretorischen Nerven thätig ist.

Nach diesen Ausführungen würde man sich die Randzellenkomplexe gewissermaassen als seröse Antheile der Schleimdrüsen vorzustellen haben, und in der That scheinen diese Gebilde in mancherlei Beziehungen sich den serösen Drüsen ähnlich zu verhalten. Von diesen wissen wir, dass ihre Epithelzellen unter dem Einflusse der Thätigkeit sich verkleinern, und dass ihre im Ruhezustand zackigen Kerne der kugligen Form zustreben. Mir hat es immer den Eindruck gemacht, als ob auch die Randzellenkomplexe der Submaxillardrüse durch die andauernde Thätigkeit verkleinert würden. Es ist freilich ausserordentlich schwer, über diesen Punkt ins Klare zu kommen, weil man nie weiss, ob man den dem Acinus kalottenartig aufsitzenden Randzellenkomplex in einem grössten Kreise geschnitten hat oder nicht.

Eine weitere Stütze erfährt meine Ansicht durch die von Herrn Prof. Langendorff gemachte Beobachtung, dass die Kerne der Randzellenkomplexe in den thätigen Drüsen zwar stets rund, in den ruhenden aber grösstentheils eckig gefunden werden, während gleichzeitig die Zellenkerne der Drüsengänge regelmässig rund erscheinen, ein Beweis dafür, dass nicht die Behandlungsweise die Kerne deformirt haben kann. In Folge dessen wird man zu der Annahme gedrängt, dass in diesen Gebilden ganz ähnliche sekretorische Veränderungen vor sich gehen wie beispielsweise in der Parotis.

Ich möchte nicht unterlassen zum Schlusse eine Beobachtung anzuführen, die ich an neugeborenen Kätzchen gemacht habe, bei denen ich durch Pilocarpin eine 3—4 stündige Speichelabsonderung angeregt hatte. Nachdem die Thiere getödtet waren, fand ich die Submaxillardrüse angeschwollen und stark geröthet. Die Alveolen waren klein, die Zellen sehr eiweissreich, die Binnenräume auffallend weit. Wir erhielten an mit Chromosmiumgemischen fixirten Drüsenstücken stellenweise Bilder, die ganz denjenigen ent-

sprachen, welche Heidenhain von der stark secernirenden Sublingualdrüse der Katze gezeichnet hat[1]). An einzelnen Stellen fand sich die Drüse auch im interacinären Gewebe mit Schleim durchsetzt, der deutlich an seiner bekannten Hämatoxylin-Reaktion kenntlich war. Es handelte sich also hier offenbar um eine Sekretstauung, die stellenweise zu einem completen Myxoedem geführt hatte. Bei der Behandlung mit der Golgimethode zeigte sich, dass durch die Stauung die feineren normalen Sekretwege verschlossen worden waren, und dass der Inhalt der Alveolenräume sich neue künstliche Wege gebahnt hatte (s. Fig. 16 u. 17).

Es ist von Interesse diese Beobachtung mit der von Heidenhain gemachten Angabe (s. o. S. 6) zu vergleichen, dass nach Unterbindung des Ausführungsganges einer stark thätigen Speicheldrüse eine künstliche Farbstoffinjektion in denselben nicht im Stande gewesen sei die natürlichen Sekretionswege zwischen den Zellen zu füllen. Die von uns gemachte Beobachtung hat gezeigt, dass in der That die Capillaren bei Sekretstauung fehlen, und ich glaube nicht falsch zu schliessen, wenn ich annehme, dass sie durch den Stauungsdruck verschlossen worden seien. Aus dieser Beobachtung scheint sich mir das negative Ergebniss des Heidenhainschen Versuches zu erklären.

Literatur.

1. Langerhans, Beiträge zur mikroskop. Anatomie der Bauchspeicheldrüse. Inauguraldissertation. Berlin 1869.
2. Pflüger E., Die Endigungen der Absonderungsnerven im Pankreas. Arch. f. mikroskop. Anat. V. Bd. S. 203. Nachtrag. 1869.
3. Ewald A., Beiträge zur Histologie und Physiologie der Speicheldrüsen des Hundes. Inauguraldissertation. Berlin. 1870.
4. Saviotti, Untersuchungen über den feineren Bau des Pankreas. Archiv f. mikroskop. Anatomie. V. Bd. S. 404. 1869.
5. Giannuzzi (cit. nach v. Ebner), Comptes rendus. T. 68 I p. 1280.
6. Boll, Beiträge zur mikroskop. Anatomie der acinösen Drüsen. Inauguraldissertation. Berlin. 1869.

1) S. Hermanns Handbuch der Physiol. V. Bd. S. 67 Fig. 25.

7. Latschenberger, Ueber den Bau des Pankreas. LXV. Bd. der Sitzungsberichte der Kaiserl. Akad. der Wissenschaft zu Wien. III. Abth. Mai 1872.
8. v. Ebner, Ueber die Anfänge der Speichelgänge in den Alveolen. Arch. f. mikroskop. Anat. VIII. Bd. S. 481—513. 1872.
9. Heidenhain in Hermanns Handbuch der Physiologie. V. Bd. S. 14—24. Leipzig. 1883.
10. Ramón y Cajal (cit. nach Retzius), Nuevas aplicacions del metodo de coloracion de Golgi. Barcelona. 1889.
11. Retzius, Ueber die Anfänge der Drüsengänge und die Nervenendigungen in den Speicheldrüsen des Hundes. Biologische Untersuchungen Bd. III. S. 59. Stockholm. 1892.
12. Kallius, Sonderabdruck aus den „Anatom. Heften“ von Merkel und Bonnet. Jahrg. 1892. Wiesbaden.

Erklärung der Abbildungen.

Fig. 1. Parotis des Kaninchens, Hartnack Objekt 7. Zeichenprisma (Oc. IV.)
Fig. 2 u. 3. Parotis des Kaninchens, Hartnack Objekt 8.
Fig. 4. Ein einzelner Acinus der Parotis (Kaninchen), Hartnack Wasserimmersion 9. Zeichenprisma. (Oc. IV.)
Fig. 5. Thätige Hunde-Parotis.
Fig. 6. Thätige Parotis (Hund), Hartnack Obj. 7. Zeichenprisma. (Oc. IV.)
Fig. 7. Pankreas (Katze), Hartnack Oc. III. Obj. 8.
Fig. 8 u. 9. Pankreas (Frosch), Winkel Obj. 8. Zeichenprisma mit Oc. IV.
Fig. 10. Submaxillaris (Katze) Ruhestadium. Hartnack Oc. II, Obj. 8.
Fig. 11. Dieselbe Drüse, ebenfalls Ruhestadium. Hartnack Oc. IV. Obj. 5.
Fig. 12. Wie die beiden vorgen. Bilder. Hartnack 7. Zeichenprisma. (Oc. IV.)
Fig. 13. Submaxillaris (Hund), Ruhe. Winkel, Obj. 8. Zeichenprisma. (Oc. IV.)
Fig. 14 u. 15. Submaxillaris (Hund). Thätige Drüse. Hartnack 7. Zeichenprisma. (Oc. IV.)
Fig. 16 u. 17. Submaxillaris (Neugeborene Katze); starke Thätigkeit. Fig. 15 bei Hartnack Obj. 8. Oc. III. — Fig. 16 bei Winkel Obj. 8. Oc. III.

Fig. 1.

Fig. 4.

Fig. 2.



Fig. 3.



Fig. 5.



Lith. Anst. v. F. Wirtz, Darmstadt

Fig. 6.

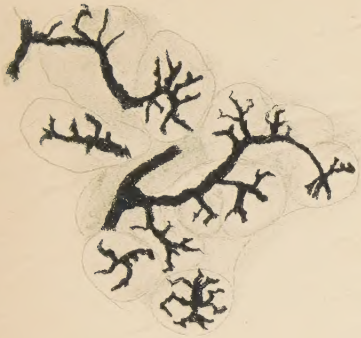

Fig. 7.

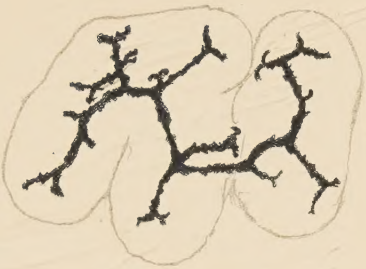

Fig. 8.

Fig. 9.

Fig. 10.

Fig. 11.

Fig. 12.

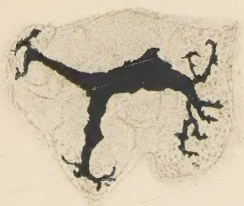

Verlag v. Emil Strauss, Bonn.

Fig. 13.

Fig. 15.



Fig. 14.

Fig. 16.

Fig. 17.

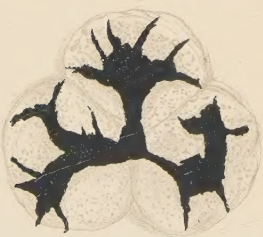

Lith. Anst. v. F. Wirtz, Darmstadt.

Verlag v. Emil Strauss, Bonn.